

Diabetes und Auge

Die Zuckerkrankheit (Diabetes mellitus) ist eine schleichende Krankheit. Bei ihr treten infolge der erhöhten Blutzuckerkonzentration über Jahre hin immer mehr Veränderungen an den Blutgefäßen im ganzen Körper auf. Diese Gefäßschäden sind die Ursache für Nieren- und Nervenschäden oder die gefürchteten Herz-Kreislaufprobleme, an denen im Langzeitverlauf der Erkrankung viele Diabetiker leiden.

Auch die Augen sind von den Folgeschäden der Zuckerkrankheit betroffen. Durch die hohe Zuckerkonzentration im Blut verändern sich die winzigen Blutgefäße der Netzhaut (Retina), was mit der Zeit zu erheblichen Sehbeeinträchtigungen führen kann.

Diese Folgekrankheit des Diabetes mellitus nennt man diabetische Retinopathie. Sie ist zunächst mit keinerlei Beeinträchtigungen für den Patienten verbunden. Da jedoch eine frühe Diagnose und ein rechtzeitiger Behandlungsbeginn sehr wichtig zum Erhalt des Augenlichtes sind, muss der Diabetiker regelmäßig vom Augenarzt untersucht werden.

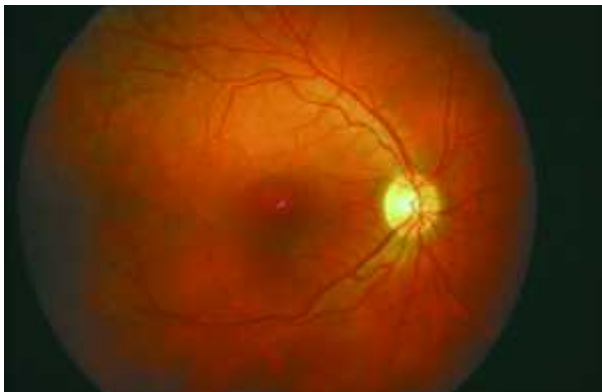


Abb.1 Gesunde Netzhaut
Sie können das Bild anklicken und vergrößert betrachten

Diabetische Retinopathie - eine verhängnisvolle Augenkrankheit

Die Gefäßveränderungen an der Netzhaut (Abb.1 zeigt gesunde Netzhautgefäße) führen einerseits zu Verschlüssen der Gefäße und damit zu einer Mangelversorgung der Sehzellen, andererseits zu Veränderungen an den Gefäßwänden, so dass Flüssigkeit aus den Gefäßen in das benachbarte Gewebe austritt. Man unterscheidet folgende Formen der diabetischen Retinopathie:

Die nicht-proliferative diabetische Retinopathie:

Hier beschränken sich die Gefäßveränderungen auf die Netzhaut. Es kommt z.B. zu Blutungen, Aussackungen der Kapillarwände (Mikroaneurysmen), Ablagerungen (harte Exsudate) und Veränderungen der Venen. Zu diesem Zeitpunkt bemerkt der Patient häufig noch keine Beeinträchtigung seiner Sehkraft.

Typische Veränderungen der Netzhaut bei der nicht-proliferativen diabetischen Retinopathie sieht man in Abb.2.

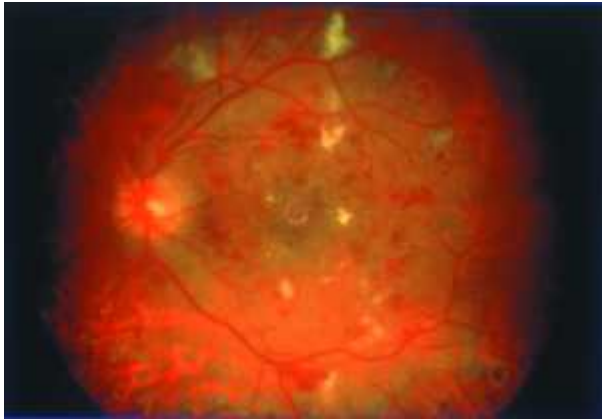


Abb.2 Nicht-proliferative diabetische Retinopathie
Sie können das Bild anklicken und vergrößert betrachten

Die proliferative diabetische Retinopathie:

Schreitet die Krankheit fort, bilden sich krankhaft neue Gefäße, die aus der Netzhaut in den Glaskörper wuchern. In diesem Stadium der diabetischen Retinopathie ist das Sehvermögen stark gefährdet.

Aus den krankhaften Gefäßwucherungen kann es zu Einblutungen in den Glaskörper kommen, die das Sehen stark beeinträchtigen (Abb.3).

Gleichzeitig können die neuen Gefäße die Netzhaut wie "Zugseile" von ihrer Unterlage, der sie ernährenden Aderhaut, ablösen.

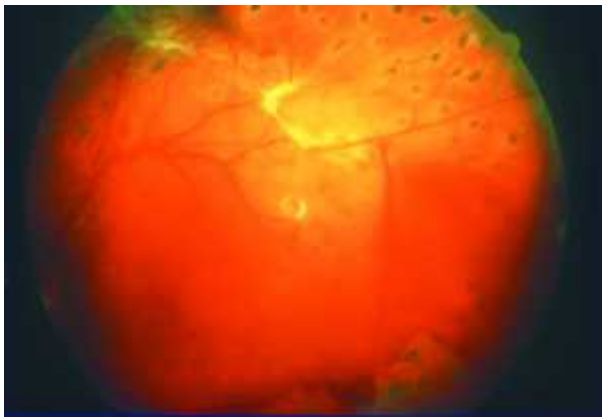


Abb.3 Proliferative diabetische Retinopathie mit Einblutung in den Glaskörper
Sie können das Bild anklicken und vergrößert betrachten

Die diabetische Makulopathie:

Über die bisher geschilderten Veränderungen hinaus kann eine diabetische Makulopathie auftreten. In diesem Fall ist die Stelle des schärfsten Sehens (Makula) in der Mitte der Netzhaut durch eine Zerstörung der zentralen Sehzellen bedroht.

Wird dem Fortschreiten der diabetischen Retinopathie nicht Einhalt geboten, ist das Augenlicht akut gefährdet.

Wie nimmt der Patient die diabetische Retinopathie wahr?

Dem Diabetiker bleiben die sein Sehvermögen zerstörenden Veränderungen lange Zeit verborgen. Meist bemerken die Patienten eine Sehminderung wie verschwommenes oder verzerrtes Sehen, blinde Flecken oder auch einen totalen Sehverlust erst, wenn der Diabetes die Sehzellen in der Netzhautmitte (Makula) schädigt. Um das Sehvermögen möglichst uneingeschränkt zu erhalten, ist es dann allerdings häufig zu spät.

Daher sollte jeder Diabetiker gleich zu Beginn seiner Erkrankung seinen Augenarzt aufsuchen. Auch anschließend ist eine mindestens jährliche Kontrolle unbedingt notwendig.

Untersuchung und Behandlung der diabetischen Retinopathie

Die Untersuchung zur Feststellung der diabetischen Netzhautveränderungen ist für den Patienten nicht belastend. Die Pupille wird dazu meistens mit Augentropfen erweitert, um einen besseren Einblick auf die Netzhaut zu erhalten. Die Abb.4 zeigt die Untersuchung, bei der die Augenärztin mit Hilfe eines Stereomikroskops und einer kleinen Lupe die Netzhaut betrachtet.



Abb.4 Netzhautuntersuchung an der Spaltlampe
Sie können das Bild anklicken und vergrößert betrachten

Ist die diabetische Retinopathie noch nicht allzu weit fortgeschrittenen, kann heute durch die Laserbehandlung der Netzhaut ein weiteres Fortschreiten der Gefäßveränderung verhindert werden. Die Laserbehandlung erfolgt in Tropfenbetäubung und ambulant. Je früher Gefäßveränderungen durch den Augenarzt erkannt und behandelt werden, umso sanfter kann die Behandlung sein und umso besser sind die Ergebnisse.

Bei schwerwiegenderen Formen, wie Einblutungen in den Glaskörper und diabetesbedingten Netzhautablösungen, kann, dank der Fortschritte in der Netzhaut-Glaskörper-Chirurgie, eine aufwendige Operation (Vitrektomie) diese Augen meist noch vor der völligen Erblindung bewahren (Abb.5).

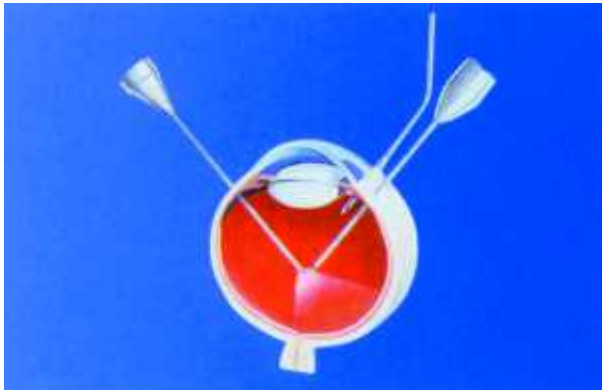


Abb.5 Schema-Zeichnung der Vitrektomie
Sie können das Bild anklicken und vergrößert betrachten

Neben der augenärztlichen Behandlung sollte eine konstant und dauerhaft gute Blutzucker- und Blutdruckeinstellung selbstverständlich sein.

Sie sind die besten Garanten, um das Entstehen diabetischen Retinopathie zu verhindern, bzw. das Fortschreiten der Netzhautveränderungen zu unterbinden.

Diabetes und Auge - ein vielschichtiges Problem

Bei dauerhaft schlechter Blutzuckereinstellung kommt es häufig zu Schwankungen der Sehschärfe. Diese sind gerade in der Einstellungsphase mit Insulin sehr ausgeprägt und führen dazu, dass sich die Stärke der benötigten Brillengläser mehrfach ändern kann. Ähnliche Effekte können durch diabetische Netzhautveränderungen hervorgerufen werden. Deswegen sollte die Untersuchung für eine neue Brillenkorrektur beim Diabetiker nur bei stabiler Blutzuckereinstellung und unter Kenntnis des aktuellen Netzhautbefundes erfolgen.

Bei starken, diabetisch bedingten Visusschwankungen sollte auf das Autofahren verzichtet werden.

Vorbeugung durch Früherkennung

Bemerkt der Patient Sehverschlechterungen, sind die Veränderungen der Netzhautgefäße bereits sehr weit fortgeschritten. Die Gefahr einer ernsthaften Sehbehinderung kann nur dadurch abgewendet werden, dass die diabetische Retinopathie gleich zu Beginn erkannt und rechtzeitig behandelt wird. Mit einer Feststellung der Sehschärfe allein - wie z.B. anlässlich einer Brillenbestimmung üblich - kann eine diabetische Retinopathie weder aufgedeckt, geschweige denn ausgeschlossen werden, zumal die diabetischen Augenhintergrundsveränderungen oft nicht an der Stelle des schärfsten Sehens beginnen.

Die Empfehlungen der "Initiativgruppe zur Früherkennung diabetischer Augenerkrankungen", der Deutschen Ophthalmologischen Gesellschaft und des Berufsverbandes der Augenärzte lauten daher:

- Unmittelbar nach Feststellung des Diabetes mellitus sollte bei allen Diabetikern eine augenärztliche Untersuchung erfolgen. Diese sofortige Maßnahme ist umso wichtiger, als oftmals nicht bekannt ist, wie lange die diabetische Stoffwechselerkrankung bereits besteht!

- Vor Feststellen diabetischer Augenveränderungen sind augenärztliche Kontrolluntersuchungen unter Weitstellung der Pupillen mindestens einmal jährlich erforderlich!
- Sind bereits Veränderungen einer diabetischen Retinopathie entstanden, müssen die Patienten in kürzeren Abständen augenärztlich untersucht werden - je nach Stadium der Erkrankung alle 3 bis 6 Monate!

Auch ohne Beeinträchtigung einmal pro Jahr zum Augenarzt!

Fortschrittliche therapeutische Verfahren stehen heute zur Rettung des Augenlichtes zur Verfügung. Doch nur durch Früherkennung diabetischer Veränderungen am Auge kann einer Erblindung mit großer Erfolgsaussicht vorgebeugt werden. Ihr Augenarzt wird alle Möglichkeiten der modernen Augenheilkunde einsetzen, Ihr Sehvermögen zu erhalten. Helfen Sie Ihrem Augenarzt, indem Sie seine Hilfe rechtzeitig und regelmäßig in Anspruch nehmen!

Kontaktadresse:

Initiativgruppe zur Früherkennung diabetischer Augenerkrankungen (IFdA)
Robert-Koch-Str. 4
35033 Marburg <http://www.diabetes-auge.de>

Herausgeber:

Berufsverband der Augenärzte Deutschlands (BVA)
Tersteegenstr. 12
40474 Düsseldorf
Deutsche Ophthalmologische Gesellschaft (DOG)
Berliner Str. 14
69120 Heidelberg